استخدام مركب L- كارنيتين ضد سمية الكبد والكلى الناجمة عن الفورم ألدهيد عند ذكور الأرانب

ريما الودع [1]* و دارم طباع [2] و عبد الناصر العمر [3]

(1). الهيئة العامة للبحوث العلمية الزراعية, مركز بحوث حماه.(طالبة دراسات عليا_ دكتوراه).

(2). أستاذ في جامعة حماه, كلية الطب البيطري, قسم الصحة العامة والطب الوقائي.

(3). مدير بحوث في الهيئة العامة للبحوث العلمية الزراعية, مركز بحوث حماه.

(*للمراسلة الباحثة ريما الورع: rema.vet@gmail.com)

تاريخ الاستلام: 4/2/ 2024 تاريخ القبول: 1/ 4/ 2024

الملخص

نُفِذَ البحث في مركز بحوث حماة التابع للهيئة العامة للبحوث العلمية الزراعية لعام 2022 بهدف دراسة تأثير مركب L- كارنيتين ضد سمية الكبد والكلى الناتجة عن استخدام الفورم ألدهيد في ذكور الأرانب. تم تقسيم 24 من ذكور الأرانب بالتساوي إلى أربع مجموعات على النحو التالي: مجموعة الشاهد قدِّم لها الغذاء والماء فقط، تم إعطاء مركب L-كارنيتين للمجموعة الثانية بمعدل 250ملغ/كغ من وزن الجسم. تم تجريع المجموعة الثالثة مركب L-كارنيتين والفورم ألدهيد معاً مع الحليب بشكل يومي عن طريق الفم بنفس النسب المذكورة في المجموعة الثانية والرابعة، حيث تم تجريع المجموعة الرابعة بالفورم ألدهيد مع الحليب بمعدل 0.1 ملغ/ كغ من وزن الحيوان يومياً عن طريق الفم. استمرت التجربة لمدة 90 يوماً، تم خلالها سحب الدم من حيوانات التجربة بشكل دوري كل (15) يوماً وقياس كل من أنزيمي الكبد (ALT ناقلة أمين الألانين، AST ناقلة أمين الاسبارتات) ومؤشرات الكلى (الكرياتينين -CREA، البولة- BUN). أظهرت النتائج أن إعطاء الفورم ألدهيد أدى إلى زيادة معنوية عالية عند مستوى ($p<0.05$) في مؤشرات كل من الكبد والكلى في مصل دم ذكور الأرانب مقارنة مع الشاهد، بينما عند إعطاء الحيوانات مركب L-كارنيتين والفورم ألدهيد معاً لوحظ أن مركب L-كارنيتين خفض كثيراً من قيم مؤشرات الكبد والكلى مقارنة مع القيم الناتجة في مجموعة الفورم ألدهيد وأصبحت أقرب للمعدل الطبيعي. يستنتج من ذلك أن استخدام مركب L-كارنيتين بشكل يومي لذكور أرانب التجربة يلعب دوراً مهماً ضد السمية الكبدية والكلوية الناتجة عن الفورم ألدهيد حيث استطاع بسبب خصائصه المضادة للأكسدة والمضادة للالتهاب الذي يعمل كمضاد لتصنيع الوسائط الالتهابية بالجسم مما يخفف وبشكل واضح منها، وهذا ما يؤدي بدوره لتحسين وظائف الكبد بخفض مستوى أنزيماته ويقلل من التأثير الضار على أنسجة الكلى.

الكلمات المفتاحية: حليب، الفورم ألدهيد، L-كارنيتين، الكبد، الكلى، الأرانب.

المقدمة:

الفورم ألدهيد (FA) أو الفورمول أو ألدهيد النمل ، يدعى الميثانال (Methanal) من عائلة الألدهيدات، صيغته الكيميائية (HCHO) و يعد من أبسط الجزيئات العضوية، الـ FA غاز عديم اللون في درجة الحرارة العادية له رائحة نفاذة قابل للاشتعال (Smith 1992; Franklin *et al*., 2000; Songur *et al*., 2003; Yamato *et al*., 2005)، ونادراً ما يتواجد بحالته الأصلية فهو يتحلل في الضوء ليشكل مادة سامة ، قابل للذوبان بدرجة عالية في الماء كما أنه قابل للذوبان في معظم المذيبات العضوية، هو جزيء شديد التفاعل و من الممكن أن يكون مهيجاً للأنسجة من خلال التماس المباشر، بالإضافة لذلك يسبب الفورم ألدهيد السمية الخلوية من خلال تكوين روابط متقاطعة قوية مع الحمض النووي DNA و الحمض النووي الريبي RNA والبروتينات والأحماض الأمينية (Cheng *et al*., 2003; Metz *et al*., 2004; Gurel *et al*., 2005). يمتص الفورم ألدهيد بسهولة من خلال الجهاز التنفسي والهضمي، و يتم استقلابه إلى حمض الفورميك (فورمات) في الغشاء المخاطي للأنف والكبد وكريات الدم الحمراء في الكائنات الحية، ليفرز فيما بعد في البول والبراز أو يتم تحويله إلى بولة وثاني أوكسيد الكربون ليخرج مع هواء الزفير (Cooper and Kini 1962; Solomons and Cochrane 1984; Gurel *et al*., 2005). بينت العديد من الدراسات الآثار السلبية للفورم ألدهيد على صحة الإنسان و التي صنفت تحت عنوانين رئيسيين هما مهيج (حاد و مزمن) و مادة مسرطنة (Bolt.,1987)، حيث يؤثر استنشاق الفورم ألدهيد وبشكل أساسي على الاستقلاب في الكبد، لذلك من الممكن تواجده بشكل طبيعي وبدرجات مختلفة في الخلايا نتيجة لعمليات الاستقلاب، ومع ذلك لا يمكن تخزينه في الخلايا (Barber and Donohue 1998; Sogut *et al*., 2004). تعد السمية الكبدية الكلوية واحدة من أكثر الآثار الجانبية الناتجة عن التعرض للفورم ألدهيد ، نظراً لاستقلابه في الكبد و طرحه عن طريق الكلى، لذلك عادة ما يكون قياس أنزيمي الكبد(ALT ناقلة أمين الألانين، AST ناقلة أمين الاسبارتات) كجزء من اختبارات وظائف الكبد (Giannini *et al*., 2005)، اللذان يعد ارتفاعهما مؤشراً على الالتهاب أو الضرر لخلايا الكبد أو تلف ببعض الأعضاء الحيوية الأخرى مثل القلب والكلى والدماغ (Benedict and Zhang.,2017.)، وقياس مؤشرات الكلى(الكرياتينين والبولة) لمعرفة مدى تأثر الكلية بالفورم ألدهيد كونها أكثر الأعضاء حساسية للالتهاب في الجسم(Grunz-Borgmann *et al*., 2015).

كما قامت العديد من الدراسات الوبائية بتحليل العلاقة المحتملة بين الفورم ألدهيد وخطر الإصابة بالسرطان لدى البشر. وقد تمت مراجعة هذه الدراسات في ثلاث دراسات متتالية للوكالة الدولية للأبحاث حول السرطان (IARC,2) الذي صنف الفورم ألدهيد من المجموعة 1" مادة مسرطنة للإنسان" (IARC, 2006). عموماً لم تظهر الدراسات المنفذة على الحيوانات والمرتبطة بالتعرض للفورم ألدهيد الإصابة بالسمية الدموية أو سرطان الدم (Kamata *et al*., 1997)، على الرغم أن بعضها أوضح عن تغير في واحد أو أكثر من معايير الدم أو الإصابة بابيضاض الدم (Soffritti *et al*., 2002). وعدد قليل من الدراسات المنفذة على البشر كانت نتائجها مقتصرة على السمية الدموية نتيجة التعرض للفورم ألدهيد (Tang *et al*., 2009; Zhang *et al*., 2010).

الكارنيتين (C7H15NO3) هو مركب رباعي من الأمونيوم على شكل مسحوق أبيض شديد الذوبان في الماء ذو ثبات حراري جيد حتى (200 درجة مئوية) اسمه مشتق من حقيقة أنه تم عزله لأول مرة من اللحوم (كارنوس) في عام 1905، يشارك في عملية التمثيل الغذائي في معظم الثدييات و النباتات و بعض الجراثيم لدعم استقلاب الطاقة، و الـ L – كارنيتين هو الشكل الأساسي الموجود في الجسم ، تتكون هذه المادة بشكل طبيعي في معظم خلايا الجسم، وخاصة في الدماغ والأنسجة العصبية والعضلات والقلب، كما يتم التصنيع الحيوي للكارنيتين بشكل أساسي في الكبد والكلى من اثنين من الأحماض الأمينية وهما

الليسين والميثيونين (Jogl *et al.*, 2004)، بحيث يتراوح التخليق الحيوي للكارنيتين في البشر من 0.16 إلى 0.48 ملغ / كغ من وزن الجسم / يوم (Seim, 2001)، و بالتالي فإن الشخص الذي يبلغ وزنه 70 كغ سوف يصنع يومياً ما بين 11 و34 ملغ من الكارنيتين (Shike *et al.*, 1999).

يلعب مركب الـ L– كارنيتين (LC) عدة أدوار مهمة في جسم الإنسان، أهمها استقلاب الطاقة الذي لا يمكن أن يتم دون وجود الكارنيتين الذي يعد عامل مساعد أساسي يعمل على نقل الأحماض الدهنية طويلة السلسلة إلى المتقدرات بحيث يمكن أكسدتها لإنتاج الطاقة على شكل أدينوزين ثلاثي الفوسفات (ATP) (Belay *et al.*, 2006)، مما يحسن البروتين الكلي وبالتالي تخليق إنزيم مضاد للأكسدة في الخلايا بحيث توفر هذه العملية الطاقة العضلية عن طريق حرق الدهون، كما تمنع تراكم الدهون حول الأعضاء الحيوية، إضافة لذلك يزيل الـ L– كارنيتين التراكمات السامة الناتجة عن ضعف الدفاعات الخلوية المضادة لأكسدة الأحماض الدهنية، وبالتالي الـ L– كارنيتين يعزز أكسدة الأحماض الدهنية طويلة السلسلة وزيادة كمية مركبات أسيل CoA (الأنزيم المساعد) في المتقدرات مما يزيد من تكثيفه محافظاً بذلك على صحة هذه الأعضاء لتعمل في أفضل حالاتها (Mayes,2003).

لذلك كان الهدف من هذه الدراسة كشف الدور العلاجي المحتمل لمركب L– كارنيتين ضد السمية الكبدية الكلوية الناتجة عن الفورم ألدهيد في ذكور الأرانب.

مواد البحث وطرائقه:

مكان إجراء البحث: نُفِذَت التجربة في مركز بحوث حماة التابع للهيئة العامة للبحوث العلمية الزراعية.

المواد المستخدمة في البحث: حليب أغنام عواس خام كامل الدسم، الفورم ألدهيد (FA)، مركب الـ L– كارنيتين (LC).

حيوانات التجربة: تم تأمين أربع وعشرون ذكراً بالغاً من الأرانب من مركز لبيع الحيوانات الأليفة من السلالات المحلية في مدينة حماه، تتراوح أعمارها بين 6–7 شهور بأوزان تقدر بشكل وسطي (2.15±0.25 كيلو غرام)، وتم وضع حيوانات التجربة هذه في أقفاص فردية أبعادها (60*50*40 سم) مزودة بمصدر للماء والعلف المركز المتوفران بشكل حر.

تصميم التجربة: وزعت حيوانات التجربة (الأرانب) إلى أربع مجموعات متساوية كل مجموعة ستة أرانب (n=6) كما يلي:

- المجموعة الأولى (1): وهي مجموعة الشاهد (CG)، وقدم لها العلف المركز والماء فقط.
- المجموعة الثانية (2): وهي مجموعة L–كارنيتين (CA)، حيث تم إعطاؤها بمعدل 250 ملغ / كغ من وزن حيوانات التجربة وذلك بعد وزن المادة بالميزان الحساس وتعبئتها ضمن كبسولات دوائية خاصة ليتم تجريعها عن طريق الفم.
- المجموعة الثالثة (3): وهي مجموعة الفورم ألدهيد + L–كارنيتين (FA+CA)، حيث تم إعطاء حيوانات التجربة الحليب المضاف له الفورم ألدهيد بتركيز أعلى من 0.026 ملغ /كغ من وزن الحيوان (Material Safety Data Sheet) وحددت بـ 0.1 ملغ/ كغ من وزن حيوان التجربة مع مادة الـ L – كارنيتين بمعدل 250 ملغ / كغ من وزن الحيوان.

- المجموعة الرابعة (4): وهي مجموعة الفورم ألدهيد (FA)، حيث تم إعطاء حيوانات التجربة الحليب المضاف له الفورم ألدهيد بتركيز أعلى من 0.026 ملغ /كغ من وزن الحيوان (Material Safety Data Sheet) وحددت بـ 0.1 ملغ/ كغ من وزن الحيوان بحيث قدرت الجرعة اليومية بـ/ 10مل/حليب يومياً وزعت على جرعتين (5مل صباحاً و5 مل مساءً) وذلك بهدف إحداث تسمم تحت مزمن بالفورم ألدهيد وذلك وفقاً لطريقة الباحثين (Makowski *et al.*, 2009).

الاختبارات الدموية:

تم أخذ عينات الدم من حيوانات التجربة بشكل دوري كل /15/ يوماً خلال فترة التجربة (90) يوماً باستخدام محقن /3/ ملم/ من الوريدان / الأذني أو الفخذي/ ويتعلق ذلك حسب ظهور أو انعدام الوريد ليتم مايلي:

1ـ اختبارات وظائف الكبد (AST , ALT):

ـ تم جمع عينة الدم باستخدام أنبوب خالٍ من مانع تخثر .

ـ تم تثفيل العينات لمدة 20 دقيقة، بسرعة 3000 دورة / دقيقة للحصول على مصل دم يتم سحبه باستخدام جهاز الميكروبايبيت ويوضع ضمن أنبوب ابندورف ليصبح جاهز للاختبار .

ـ تم تحضير محلول التمديد والعينة حسب طريقة العمل للشركة المصنعة للمادة (Human,Germany) ومن ثم تم استخدام جهاز ميكروبايبيت لسحب 450 ميكروليتر من الماء المقطر أو محلول فيزلوجي ووضع ضمن أنبوب مدرج ثم أضيف إليه 50 ميكروليتر من الكاشف لتصبح نسبة التمديد 10/1، تترك لمدة 15 دقيقة بدرجة حرارة المخبر يضاف له العينة كما تم تحضيرها سابقاً.

ـ تم ضبط التاريخ والحرارة (37ْم) على جهاز المطياف الضوئي ثم تم ضغط زر القراءة (Read) بحيث تستمر القراءة لمدة /4/ دقائق والنتيجة التي يتم الحصول عليها يتم ضربها بـ 10 حسب نسبة التمديد للحصول على النتيجة الصحيحة.

2ـ اختبارات وظائف الكلى (BUN،CREA):

ـ تم جمع عينة الدم باستخدام أنبوب خالٍ من مانع تخثر وتثفيلها لمدة 5 دقائق، بسرعة 1000 دورة / دقيقة للحصول على مصل دم يحفظ ضمن أنبوب ابندورف ليصبح جاهز لاستخدامه بجهاز الميكروبايبيت.

ـ تحضير مزيج اختبار اليوريا و مزيج اختبار الكرياتينين حسب طريقة العمل للشركة المصنعة للمادة (BioSystems,Spain). تم غسيل الجهاز بالماء المقطر قبل عمل الاختبار ثم تقوم الماصة الخاصة بالجهاز بسحب الكمية المطلوبة للاختبار ومن ثم الانتظار لحين ظهور النتيجة وقراءتها.

النتائج والمناقشة:

أولاً: اختبارات وظائف الكبد:

لدى تحليل عينات الدم المأخوذة من حيوانات التجربة بشكل دوري كل /15/ يوماً أظهرت النتائج أن قيم متوسطات كل من أنزيمي الكبد ALT,AST انخفضت مقارنة مع الشاهد كما هو موضح بالجدول (1،2) إلا أنها بقيت ضمن الحدود الطبيعية في مجموعة الحيوانات المعاملة بمركب L–كارنيتين فقط دون وجود أي فرق معنوي عند ($p<0.05$) لمتوسط القراءات في هذه المجموعة بالمقارنة مع مجموعة الشاهد كما هو موضح بالجدول (3)، وهذا ما توافق مع نتائج كل من الباحث(Askarpour M *et al.*,

2020) الذي أوضح انخفاض إنزيمات الكبد مع عدم وجود أي دلالة إحصائية لمكملات L–كارنيتين في الأشخاص الأصحاء، ونتائج الباحث (El-Sawy *et al.*, 2023) الذي أوضح عن وجود تغيرات غير معنوية في قيم أنزيمات الكبد لجرذان التجربة المعاملة بمركب L– كارنيتين عند ($p<0.05$)، ونتائج الباحث (Yousefi *et al.*, 2019) الذي أوضح أن مكملات L–كارنيتين أدت لانخفاض إنزيمات الكبد في مصل دم أشخاص التجربة ويمكن أن تنخفض بشكل أكبر بازدياد فترة التجربة أو بارتفاع جرعة مركب L–كارنيتين. في حين لم تتوافق مع نتائج الباحث (Seleem *et al.*,2006) الذي سجلت نتائجه زيادة معنوية عند مستوى ($p<0.05$) لإنزيمي الكبد نتيجة إضافة مركب L–كارنيتين لماء شرب الأرانب النيوزيلندي البيضاء بالمقارنة مع شاهد التجربة، ونتائج الباحث (Pirmadah et al.,2020) الذي أوضح أن مركب L– كارنيتين يُحسّن بشكل كبير من مستوى إنزيمات الكبد وبالتالي قد يؤثر بشكل إيجابي على وظائف الكبد. في حين أوضح الباحث (Nezhad *et al.*,2019) أن مركب L–كارنيتين خفض وبشكل ملحوظ من مستوى إنزيم AST في مصل دم الأشخاص الذين أعطوا هذا المركب عن طريق الفم، بينما لم يكن له تأثير كبير على مستوى إنزيم ALT لديهم، وارتفعت هذه القيم بشكل واضح وأعلى من الحدود الطبيعية مع تزايد فترة التجربة في مجموعة الحيوانات التي تم تجريعها الحليب المعامل بالفورم ألدهيد، أما مجموعة الحيوانات التي تم تجريعها حليب معامل بالفورم ألدهيد ومركب L–كارنيتين معاً فقد ارتفعت قيم متوسطات إنزيمي الكبد ALT, AST بشكل تدريجي، إلا أن هذا الارتفاع بقي أقل بكثير مما هو عليه في مجموعة الفورم ألدهيد ويكاد يكون أقرب للمعدل الطبيعي، وقد يفسر ذلك أن مركب L– كارنيتين قد شارك في أكسدة الأحماض الدهنية الحرة و عمل على خفض المستقلبات السامة الناتجة عنها و لا سيما حمض الفورميك الناتج عن أكسدة الفورم ألدهيد، وهذه المستقلبات السامة تساهم في وجود خلل بالمتقدرات ومقاومة الأنسولين (Lane *et al.*, 2016)، حيث يعتبر خلل المتقدرات في خلايا الكبد مؤشراً لاضطرابات الكبد وارتفاع مستوى أنزيماته (Lane *et al.*,2016, Marinho *et al.*, 2018)، وهذا ما كان واضحاً في مجموعة الفورم ألدهيد، وعليه فإن التأثير المفيد لمركب L– كارنيتين بأنه ذو خصائص مضادة للالتهاب الناتج عن الفورم ألدهيد مما يحسن وظائف الكبد و يخفض مستوى أنزيمات الكبد (Davis *et al.*,2009, Khalatbari-Soltani *et al.*,2015) وخاصة لدى مرضى التهاب الكبد المزمن (Hyunwoo *et al.*, 2022).

وبالتحليل الاحصائي الذي يوضح المقارنات البعدية (المتعددة) (Multiple Comparison) لمتوسطات القراءات باستخدام اختبار (Dunnett-t) كما هو موضح في الجدول (3) لوحظ وجود دلالة معنوية عالية للفروق بين متوسطات القراءات في مجموعة الفورم ألدهيد لكل من أنزيمي الكبد (ALT,AST) بالمقارنة مع الشاهد عند ($p<0.05$)، وقد توافقت هذه النتيجة مع كل من الباحثين (Gulec *et al.*, 2006; Mahmoud *et al.*, 2015) اللذين أعطيا الفورم ألدهيد حقناً داخل صفاق فئران التجربة مما يقدم دليلاً على أذية (تلف) خلايا الكبد (Khatun *et al.*, 2015)، كما كشفوا عن أن إنزيمي ALT,AST هما علامات مصلية دالة على التسمم الكبدي بالفورم ألدهيد وافترضوا أن ارتفاعهما قد يكون نتيجة تشكل مستقلب جذري حر يرتبط بالبروتين الدهني فيسبب أكسدة الدهون (Khatun *et al.*, 2015) بينما لوحظ وجود دلالة معنوية عالية في اختبار AST في مجموعة الفورم ألدهيد وL–كارنيتين معاً.

الجدول (1): متوسطات قيم إنزيم الكبد (ALT) مع الانحراف المعياري المأخوذة من دم حيوانات التجربة كل (15) يوماً.

اسم المجموعة	SD±قراءة/1/	SD±قراءة/2/	SD±قراءة/3/	SD±قراءة/4/	SD±قراءة/5/	SD±قراءة/6/
شاهد	74.33±3.50	79.50±5.31	80.05±6.01	82.00±3.00	88.22±1.70	115.00±45.00
CA	80.63±4.04	82.13±6.80	85.50±8.50	74.33±18.17	74.00±14.00	70.66±12.50
FA+ CA	81.71±4.01	84.47±9.97	120.22±32.42	157.50±3.90	160.66±20.03	205.00±5.00
FA	80.00±5.29	87.63±10.78	235.66±152.33	309.60±95.91	588.75±86.39	877.50±47.50

- المعدل الطبيعي لإنزيم الكبد (ALT): **32-129 U/L**.

الجدول (2): متوسطات قيم إنزيم الكبد (AST) مع الانحراف المعياري المأخوذة من دم حيوانات التجربة كل (15) يوماً.

اسم المجموعة	SD±قراءة/1/	SD±قراءة/2/	SD±قراءة/3/	SD±قراءة/4/	SD±قراءة/5/	SD±قراءة/6/
شاهد	71.50±7.36	73.00±6.08	75.06±1.67	73.00±5.00	78.24±9.95	78.02±9.95
CA	79.20±6.87	79.38±10.59	74.50±9.50	64.00±32.51	66.02±6.05	64.33±15.30
FA+ CA	75.00±8.48	81.05±9.71	112.00±35.00	148.00±2.64	150.00±18.00	176.02±14.21
FA	72.00±6.24	75.14±1.20	219.00±92.86	297.40±72.72	581.25±51.14	866.00±51.00

- المعدل الطبيعي لإنزيم الكبد (AST): **16-100 U/L**.

الجدول (3): يوضح متوسط الفروقات لقيم إنزيمي الكبد (AST, ALT) ودلالتها المعنوية عند مستوى (5%) مقارنة مع الشاهد.

Dunnett- t	المجموعة التجريبية	البيان	متوسط الفروقات Mean Difference	الدلالة المعنوية للفروقات Sig
ALT	CA	الشاهد	8.638	0.976
	FA+CA		48.406	0.240
	FA		277.022*	0.000
AST	CA		3.566	0.992
	FA+CA		48.961*	0.037
	FA		277.000*	0.000

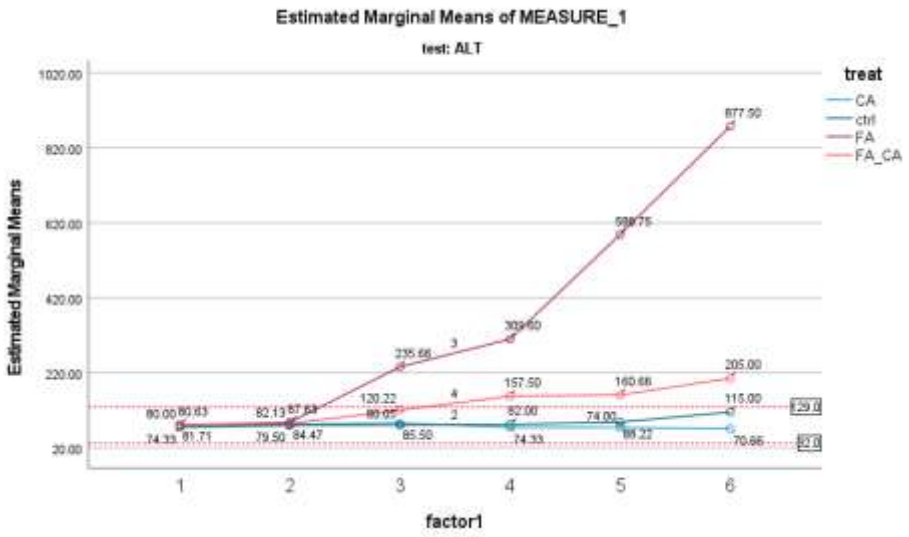

الشكل (1): يوضح متوسطات قيم إنزيم الكبد (ALT) المأخوذة من دم حيوانات التجربة كل (15) يوماً خلال فترة التجربة.

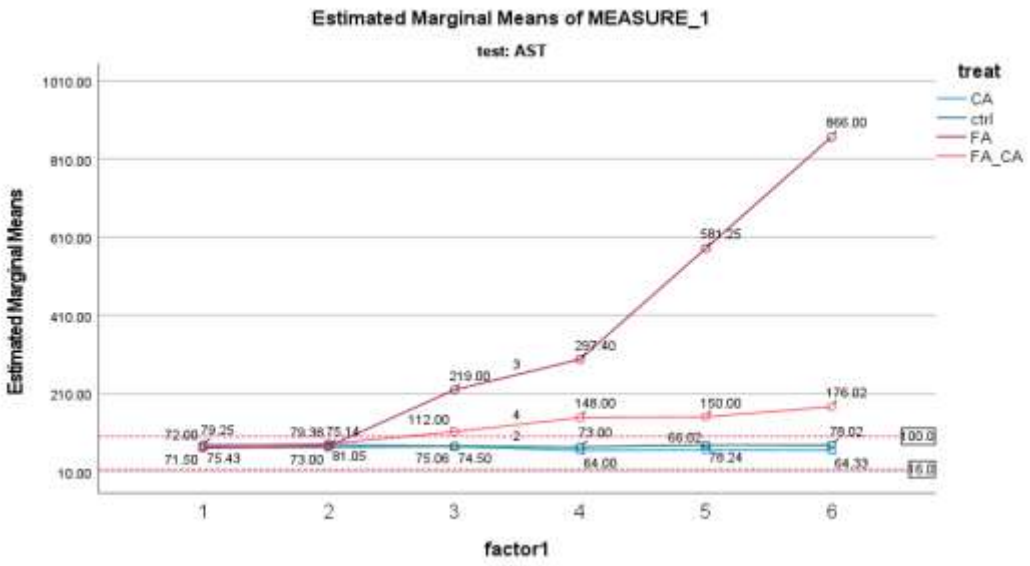

الشكل (2): يوضح متوسطات قيم إنزيم الكبد (AST) المأخوذة من دم حيوانات التجربة كل (15) يوماً خلال فترة التجربة

ثانياً: اختبارات وظائف الكلى:

من الجدول رقم (4،5) نلاحظ أن متوسطات قيم كل من الكرياتينين والبولة قد ارتفع تركيزها في مصل دم مجموعة الأرانب المعاملة بالكارنيتين مقارنة مع الشاهد إلا أن مستوى تركيزهما بقي ضمن المعدل الطبيعي، وهذا ما توافق مع نتائج الباحث (İnci *et al.*, 2013) الذي أوضح عدم حدوث تغيير واضح في مستويات الكرياتينين و البولة في مصل دم الجرذان المغذاة على الكارنيتين و بالتحليل الاحصائي باستخدام اختبار Dunnett- t كما هو موضح بالجدول (6) لوحظ عدم وجود دلالة معنوية عند($p<0.05$) لمتوسط الفروقات بقيم الكرياتينين في مجموعة L–كارنيتين مقارنة مع الشاهد، وهذا ما توافق مع نتائج الباحث(El-Sawy et al., 2023) على مصل دم ذكور الجرذان البيضاء المحقونة بمركب L–كارنيتين، بينما ظهرت دلالة معنوية عالية عند($p<0.05$) لمتوسط الفروقات بقيم البولة في مجموعة L–كارنيتين بالمقارنة مع الشاهد.

لوحظ وجود ارتفاع متزايد مع استمرار التجربة في متوسطات قيم كل من اختباري الكرياتينين و البولة في مصل دم مجموعة الأرانب المعاملة بالفورم ألدهيد مقارنة مع الشاهد، هذا التزايد بدأ بشكل واضح و بقيم أعلى من المعدل الطبيعي من منتصف فترة التجربة بالنسبة لاختبار الكرياتينين كما في الجدول (4)، والذي أشير إليه في بعض الدراسات أن زيادته في مصل الدم بشكل واضح بعد التعرض للفورم ألدهيد هو دليل على الفشل في وظائف الكلى (Kunak *et al.*,2015; Milovanovic *et al.*, 2015)، ومن الشهر الثاني بالنسبة لاختبار البولة، وبالتحليل الاحصائي باستخدام اختبار Dunnett- t لوحظ وجود دلالة معنوية عالية عند ($p<0.05$) لمتوسط الفروقات بقيم الكرياتينين والبولة في مجموعة الفورم ألدهيد مقارنة مع الشاهد كما في جدول (6)، وهذا ما توافق مع نتائج دراستي الباحثين (Boj *et al.*, 2003; Ramos *et al.*, 2017) المنفذتان على الفئران. بينما أوضحت دراسة الباحث (Chinedul *et al.*, 2017) عدم وجود فرق معنوي في مستوى كرياتينين مصل دم الأشخاص بعد التعرض للفورم ألدهيد، في حين كان هناك زيادة معنوية في مستوى البولة في مصل دم نفس الأشخاص، هذه النتيجة تتفق أيضاً مع دراسة (Kum *et al.*, 2007) الذي وجد أن تركيز البولة في الدم ارتفع في الجرذان المعرضة لـ 6 جزء في المليون من الفورم ألدهيد بمعدل 8 ساعات / يوم لمدة 6 أسابيع في حين لم يلاحظ أي تغييرات في تركيز الكرياتينين في المصل مقارنة بالحيوانات

الضابطة. و قد فسر نتائجه أن التعرض للفورم ألدهيد يسبب الجفاف و نقص نسبة الماء في الدم مما يسبب ارتفاع تركيز البولة في المصل، كما أن تركيز البولة قد يرتفع نتيجة التغذية على طعام عالي البروتين، في حين متوسط مستوى الكرياتينين أقل تأثراً بهذه العوامل لأنه يعتمد بشكل كبير على كتلة العضلات ووزن الجسم(Carl *et al.*,2008).

أما مجموعة الأرانب التي تمت معاملتها بالفورم ألدهيد وL–كارنيتين معاً فقد ارتفعت فيها قيم كل من الكرياتينين والبولة مع استمرار فترة التجربة، إلا أن قيمة كل من الكرياتينين والبولة في نهاية فترة التجربة بقيتا أقرب للحدود العليا من المعدل الطبيعي لهما عند الأرانب و أخفض بشكل واضح مما هو عليه في مجموعة الأرانب المعاملة بالفورم ألدهيد فقط كما هو واضح في جدول(4،5)، و بالتالي فقد استطاع مركب الكارنيتين أن يخفف من التأثير الضار للفورم ألدهيد على أنسجة الكلى من خلال تأثيره المضاد للأكسدة، وهذا ما كان ناتجاً مع الباحث (Nezhad *et al.*,2019) بأن مكملات L–كارنيتين تخفض مستوى كل من الكرياتينين والبولة في مصل دم المرضى الذين يعانون من ارتفاعهما بسبب أمراض الكبد أو الكلى، وبالتحليل الاحصائي باستخدام اختبار Dunnett- t لوحظ وجود دلالة معنوية عالية عند($p<0.05$) لمتوسط الفروقات بقيم الكرياتينين والبولة في مجموعة الفورم ألدهيد و L–كارنيتين معاً مقارنة مع الشاهد كما في جدول(6)، وفي تجربة مشابهة لهذه الدراسة تم الحصول على نفس النتيجة عند مشاركة L–كارنيتين لمركب كبريتات السيفكوينوم والذي أحدث تغيرات كبدية كلوية عند معاملته لذكور الجرذان البيضاء حقناً تحت الجلد، حيث استطاع مركب الكارنيتين خفض كل من قيم الكرياتينين والبولة وعودتهما للقيم شبه الطبيعية (El-Sawy *et al.*, 2023).

الجدول (4): متوسطات قيم الكرياتينين (CREA) مع الانحراف المعياري في مصل دم حيوانات التجربة كل (15) يوماً.

اسم المجموعة	SD±قراءة/1/	SD±قراءة/2/	SD±قراءة/3/	SD±قراءة/4/	SD±قراءة/5/	SD±قراءة/6/
شاهد	0.98±0.19	0.97±0.19	0.96±0.04	0.97±0.11	1.20±0.28	1.20±0.26
CA	0.92±0.15	0.96±0.12	0.96±0.20	1.50±0.17	1.83±0.30	1.95±0.25
FA+ CA	0.91±0.07	1.01±0.05	1.35±0.18	1.35±0.09	1.89±0.39	2.20±0.15
FA	0.92±0.06	1.50±0.30	2.67±0.34	2.39±0.25	2.54±0.39	3.20±0.81

– المعدل الطبيعي للكرياتينين: **0.5-2.6 mg/dl** .

الجدول (5): متوسطات قيم البولة (BUN) مع الانحراف المعياري في مصل دم حيوانات التجربة كل (15) يوماً.

اسم المجموعة	SD±قراءة/1/	SD±قراءة/2/	SD±قراءة/3/	SD±قراءة/4/	SD±قراءة/5/	SD±قراءة/6/
شاهد	14.45±1.21	14.61±1.15	14.40±1.81	14.71±1.35	15.24±1.24	15.27±0.91
CA	14.58±1.16	14.83±2.01	15.46±1.32	18.21±0.50	19.66±0.92	19.58±1.47
FA+ CA	17.22±1.72	18.27±0.65	26.44±2.18	26.39±2.09	28.04±0.15	29.41±0.95
FA	16.25±0.77	35.57±0.46	33.00±1.81	33.98±2.03	45.99±0.49	54.01±0.30

– المعدل الطبيعي للبولة: **9.1-25.5 mg/dl** .

الجدول (6): متوسط الفروقات لقيم الكرياتينين والبولة (BUN, CREA) ودلالتها المعنوية عند مستوى (5%) مقارنة مع الشاهد.

Dunnett- t	المجموعة التجريبية	البيان	متوسط الفروقات Mean Difference	الدلالة المعنوية للفروقات Sig
CREA	CA	الشاهد	0.306	0.114
	FA+CA		0.405*	0.037
	FA		1.153*	0.000
BUN	CA		2.272*	0.030
	FA+CA		9.513*	0.000
	FA		21.686*	0.000

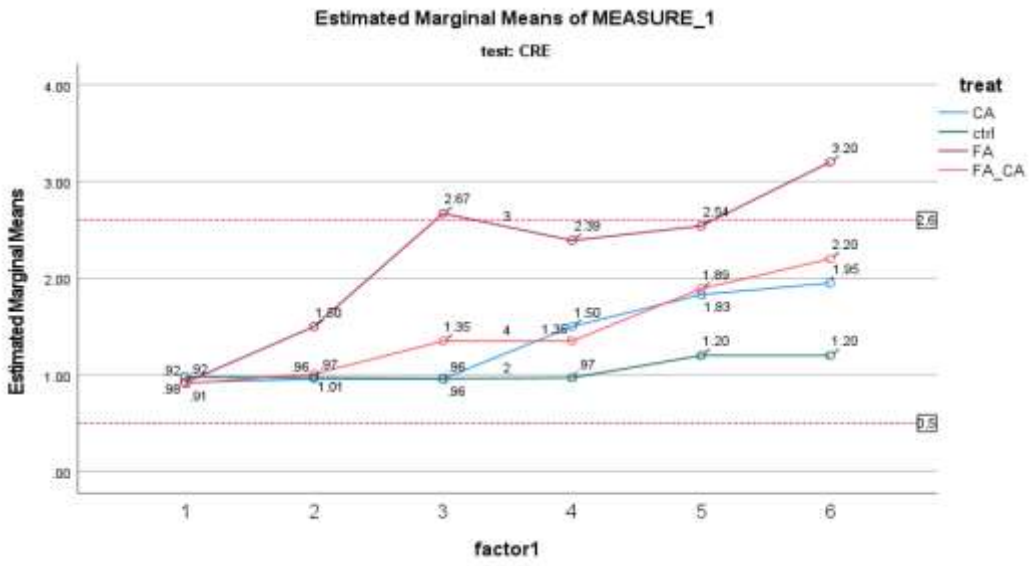

الشكل (3): يوضح متوسطات قيم كرياتينين الكلى (CREA) المأخوذة من دم حيوانات التجربة كل (15) يوماً خلال فترة التجربة.

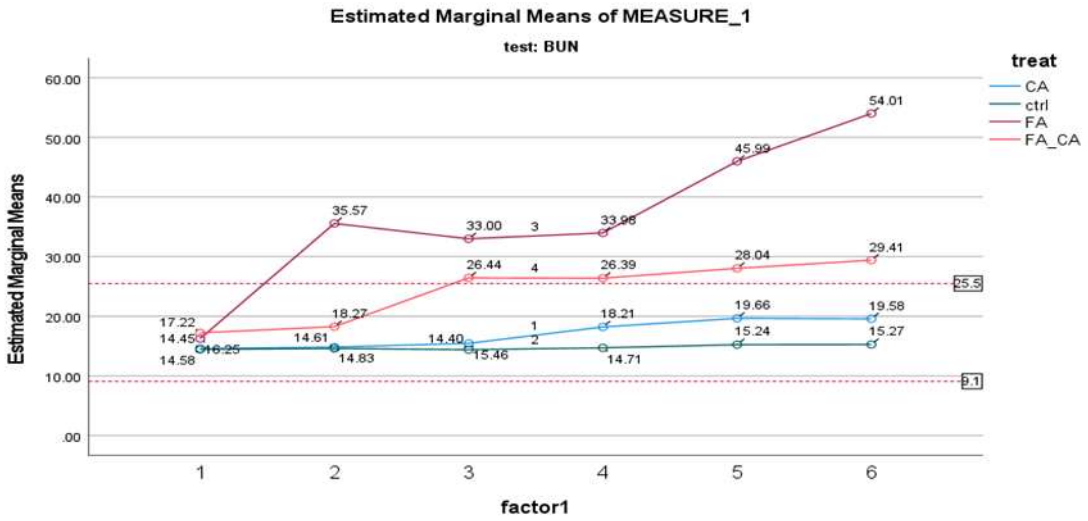

الشكل (4): يوضح متوسطات قيم البولة (BUN) المأخوذة من دم حيوانات التجربة كل (15) يوماً خلال فترة التجربة.

الاستنتاجات:

1. لوحظ انخفاض قيم متوسطات كل من أنزيمي الكبد ALT,AST مقارنة مع الشاهد ولكنها بقيت ضمن الحدود الطبيعية في مجموعة الحيوانات المعاملة بمركب L–كارنيتين فقط دون وجود أي فرق معنوي عند ($p<0.05$) لمتوسط القراءات في هذه المجموعة بالمقارنة مع مجموعة الشاهد، حيث كان التأثير المفيد لمركب L– كارنيتين واضحاً كمضاد للأذية والالتهاب الناتج عن الفورم ألدهيد مما يحسن وظائف الكبد ويخفض مستوى أنزيمات الكبد.

2. توضح المقارنات البعدية لمتوسطات القراءات باستخدام اختبار (Dunnett-t) وجود دلالة معنوية عالية للفروق بين متوسطات القراءات في مجموعة الفورم ألدهيد لكل من أنزيمي الكبد (ALT,AST) بالمقارنة مع الشاهد عند مستوى ($p<0.05$).
3. لوحظ ارتفاع تركيز متوسطات قيم كل من الكرياتينين والبولة في مصل دم ذكور الأرانب المعاملة بالكارنيتين مقارنة مع الشاهد إلا أن مستواهما بقي ضمن المعدل الطبيعي، ولم يلحظ وجود دلالة معنوية عند ($p<0.05$) لمتوسط الفروقات بقيم الكرياتينين في مجموعة L–كارنيتين مقارنة مع الشاهد.
4. وجد أن هناك ارتفاع متزايد مع استمرار التجربة في متوسطات قيم كل من الكرياتينين والبولة في مصل دم مجموعة الأرانب المعاملة بالفورم ألدهيد مع وجود دلالة معنوية عالية عند ($p<0.05$) بالمقارنة مع الشاهد، حيث أن زيادة الفورم ألدهيد في مصل الدم دل بشكل واضح على الفشل في وظائف الكلى، واستطاع مركب L–كارنيتين من خلال تأثيره المضاد للأكسدة أن يخفف من التأثير الضار للفورم ألدهيد على الكلى من خلال خفض قيم الكرياتينين والبولة في مجموعة الفورم ألدهيد وL–كارنيتين معاً.

المراجع:

Askarpour, M.; K. Djafarian; E. Ghaedi; O. Sadeghi; A. Sheikhi, and S. Shab-Bidara, (2020). Effect of L-Carnitine Supplementation on Liver Enzymes: A Systematic Review and Meta-Analysis of Randomized Controlled Trials. Archives of Medical Research 51 : 82-94.

Barber, R.D and T.J. Donohue (1998). Pathways for transcriptional activation of a glutathione-dependent formaldehyde dehydrogenase gene. J Mol Biol 280: 775–784.

Belay, B; Esteban-Cruciani, N; Walsh, C.A and Kaskel, F.J. (2006). The use of levo-carnitine in children with renal disease: a review and a call for future studies. Pediatr Nephrol 2006; 21 :308-17.

Benedict, M and X. Zhang, (2017). Non-alcoholic fatty liver disease: an expanded review. World J Hepatol 2017; 9:715e732.

Boj, J.R; I Marco; O. Cortés and C. Canalda, (2003). The acute nephrotoxicity of systemically administered formaldehyde in rats. Eur J Paediatr Dent.;4:16–20.

Bolt, H. M (1987). Experimental toxicology of formaldehyde. Journal of Cancer Research and Clinical Oncology 113:305–309.

Carl, A.B; Edward, R.A; E.B. David, (2008). Creatinine, Urea and Uric acid; Laboratory Considerations. In: Tietz Fundamentals of Clinical Chemistry, 6th edition, Saunders Elsevier; New Delhi, India; 298: 363-366.

Cheng, G; Shi, Y; Sturla, S.J; Jalas, J.R; McIntee, E.J; Villalta, P.W; Wang, M and S.S. Hecht (2003). Reactions of formaldehyde plus acetaldehyde with deoxyguanosine and DNA: Formation of cyclic deoxyguanosine adducts and formaldehyde cross-links. Chem Res Toxicol. 16:145–152.

Chinedu1, I.A; O.E. Chukwuemeka; O.V. Nwabunwanne; O.D.F. Ndumnworo; O.E. Chidiebere; N.A. Igube; A.U. Kalu; and A.B Emmanuel, (2017). Effect Of Short-Term Exposure To Formalin On Kidney Function Tests Of Students In Nnewi. Ejbps, Volume 4, Issue 12 51-55.

Cooper, J.R and M.M. Kini, (1962). The biochemistry of methanol poisoning. Biochem Pharmaco. l 9:145–148.

Davis, P. A; P. Mormino; and V.Savica (2009). L-carnitine, inflammation and hypertension. Nephrology (Carlton);14:264e265.

El-Sawy, A.E.F; Z. El-Maddawy; M.K. Elsaady; and S.I. Hawary (2023). Ameliorative Effect of L-Carnitine against Hematological and Hepatorenal Alterations Induced by Cefquinome Sulfate in Male Albino Rats. Journal of Advanced Veterinary Research (2023) Volume 13, Issue 5, 730-736.

Franklin, P.; P. Dingle and S. Stick (2000). Raised exhaled nitric oxide in healthy children is associated with domestic formaldehyde levels. Am. J. Respir Crit Care Med. 161: 1757–1759.

Giannini, E.G; R. Testa; V. Savarino (2005). Liver enzyme alteration: a guide for clinicians. CMAJ; 172:367e379.

Grunz-Borgmann, E.; V. Mossine; K. Fritsche; A.R.Parrish, (2015). Ashwagandha attenuates TNF-alpha- and LPS-induced NF-kappaB activation and CCL2 and CCL5 gene expression in NRK-52E cells. BMC Complement. Altern. Med.;15(1):434.

Gulec, M; A. Gurel, and F. Armutcu (2006). Vitamin E protects against oxidative damage caused by formaldehyde in the liver and plasma of rats. Molecular and cellular biochemistry,290(1-2),61-67.

Gurel, A; O. Coskun; F. Armutcu; M. Kanter, and O.A. Ozen (2005). Vitamin E against oxidative damage caused by formaldehyde in frontal cortex and hippocampus: Biochemical and histological studies. J. Chem Neuroanat. 29: 173–178.

Hyunwoo, O.h.; C.P. Park, and D.W. Jun, (2022). Impact of L-Carnitine Supplementation on Liver Enzyme Normalization in Patients with Chronic Liver Disease: A Meta-Analysis of Randomized Trials. J Pers Med.; 12(7): 1053.

IARC (2006). IARC monographs on the evaluation of carcinogenic risks to humans. Vol. 88. Formaldehyde, 2-butoxyethanol and 1-tert-butoxypropan-2-ol. Geneva, Switzerland: International Agency for Research on Cancer, 39–93, 273.

İnci, M; I. Zararsız,; M. Davarcı, and G. Sadık, (2013). Toxic effects of formaldehyde on the urinary system. Turk J Urol. Mar; 39 (1): 48–52.

Jogl, G; S.Hsiao, and L. Tong, (2004). Structure and function of carnitine acyltransferases. Ann. N.Y. Acad. Sci., 1033:17-29.

Kamata, E; M. Nakadate; O.Uchida; Y.Ogawa; S.Suzuki; T. Kaneko; Y. Saito, and Y. Kurokawa (1997). "Results of a 28-month chronic inhalation toxicity study of formaldehyde in male Fisher-rats". J. Toxicol Sci 22(3): 239-254.

Khalatbari-Soltani, S. and H. Tabibi (2015). Inflammation and L-carnitine therapy in hemodialysis patients: a review. Clin. Exp. Nephrol; 19:331e335.

Khatun, A; M.M. Rana; M.R..I. Khan; M.I.I. Wahed,; M.A. Habib; M.N. Uddin; Z.S. Sathi; A.R. Amin, and A.S.M. Anisuzzaman (2015). Molecular Mechanism of Formalin-Induced Toxicity and Its Management. American Journal of Life Sciences, 3(2), 85-92.

Kunak, C.S; R.A. Ugan; E. Cadirci; E. Karakus; Polat; B.Un.H. Halici; M. Saritemur; H.T. Atmaca, and A. Karaman, (2015). Nephroprotective potential of carnitine against glycerol and contrast-induced kidney injury in rats through modulation of oxidative stress, proinflammatory cytokines, and apoptosis. Br. J. Radiol.;20140724.

Lane, M; V. Boczonadi; and S. Bachtari, (2016). Mitochondrial dysfunction in liver failure requiring transplantation. J. Inherit Metab Dis; 39:427e436.

Mahmoud S.M.; A.S. Hegab; I.H. Ibrahim and A.I. Farag (2015). The effect of formaldehyde on the liver of adult male albino Rats and possible protective role of vitamin c. ESCTJ; Vol. (4):(1).

Makowski, L.; R. Noland; T. Koves; W. Xing; O.R. Ilkayeva; J. Michael; M.J. Muehlbauer; R.D. Stevens, and D.M. Muoio (2009). Metabolic profiling of PPARY mice reveals defect in carintine and amino acid homeostasis that are partially reversed by oral carnitine supplementation. The FASEB journal; 23:586-604. www. Material safety data sheet.com.

Marinho, P.C.; A.B. Vieira; P.G. Pereira, (2018). Capybara oil improves hepatic mitochondrial dysfunction, steatosis, and inflammation in a murine model of nonalcoholic fatty liver disease. Evid Based Complement Alternat Med.:4956079.

Mayes, P. A (2003). Oxidation of fatty acids: ketogenesis. In: Harper's Biochemistry. P. K. Murray, D. K. Granner, P. A. Mayes and V. W. Rodwell (eds), Appleton and Lange Publishing, California, USA, pp. 262-263.

Metz, B; G.F Kersten; P. Hoogerhout; H.F. Brugghe; H.A. Timmermans; A.de Jong; H. Meiring; J. TenHove; W.E. Hennink,; D.J. Crommelin, and W. Jiskoot, (2004). Identification offormaldehyde-induced modifications in proteins: Reactions with model peptides. J. Biol Chem. 279:6235–6243.

Milovanovic, V.; A. Buha; V. Matovic; M. Curcic; S. Vucinic; T. Nakano and B. Antonijevic, (2015). Oxidative stress and renal toxicity after subacute exposure to decabrominated diphenyl ether in Wistar rats. Environ. Sci. Pollut. Res. Int.;1–8.

Nezhad, A.A; R. Choghakhori,; S. Kashkooli,; M. Alipour,; O. Asbaghi, and M. Rasool , (2019). Effect of L-carnitine on liver enzymes and biochemical factors in hepatic encephalopathy: A systematic review and meta-analysis. Journal of Gastroenterology and Hepatology.1-9.

Pirmadah, F; N. Ramezani-Jolfaie; M. Mohammadi; N. Talenezhad; C.T.C.Cain and A. Salehi-Abargouei, (2020). Does L-carnitine supplementation affect serum levels of enzymes mainly produced by liver? A systematic review and meta-analysis of randomized controlled clinical trials. Aug;59(5):1767-1783.

Ramosa, C.D.O; Clarissa R.. N., C.R; K.K.D. Camposa; G.D.P. Costac; A. Talvanic; F.S. Bezerraa; K.B. Penaa; D.F. Machadoa; and A.C.B. Bandeira, (2017). The exposure to formaldehyde causes renal dysfunction, inflammation and redox imbalance in rats. Experimental and Toxicologic Pathology 69: 367–372.

Seim, H; K. Eichler; and H. Kleber, (2001). L-Carnitine and its precursor, gamma-butyrobetaine. In: Kramer K., Hoppe P, Packer L, eds. Nutraceuticals in Healthand Disease Prevention. New York: Marcel Dekker, Inc. P.P. 217-256.

Seleem, T.S.T; A.E.M. Abd El-Motaal, and K.H. El-Kholy (2006). Effect of l-carnitine preparation in drinking water on some productive and reproductive performance of nzw rabbits. J. Biol. Chem. Environ. Sci., 1(14), December, 2006.

Shike, M; M.E. Shils; J.A. Olson (1999). Modern nutrition in health and disease. 9thed.Philadelphia: Lippincott, Williams & Wilkins. P.P.505-512.

Smith, A. E. (1992). Formaldehyde. Occup Med 42: 83–88.

Soffritti, M; F. Belposggi and L. Lambertini (2002). Results of long-term experimental studies on the carcinogenicity of formaldehyde and acetaldehyde in rats. Ann N Y Acad Sci 982:87–105.

Sogut, S; Songur, A; O. A. Ozen; H. Ozyurt and M. Sarsilmaz (2004). Does the subacute (4-week) exposure to formaldehyde inhalation lead to oxidant/antioxidant imbalance in rat liver? Eur J Gen Med1: 26–32.

Solomons, K; and J.W Cochrane (1984). Formaldehyde toxicity. Part II. Review of acute and chronic effects on health. S. Afr .Med. J.; 66: 103–106.

Songur, A.; N. Akpolat; I. Kus; O.A. Ozen; I. Zararsiz, and M. Sarsilmaz (2003).The effects of the inhaled formaldehyde during the early postnatal period in the hippocampus of rats: A morphological and immunohistochemical study. Neurosci Res Commun. 33: 168–178.

Tang, X; Y. Bai; A. Duong; M.T. Smith; L. Li; and L. Zhang (2009). Formaldehyde in China: Production, consumption, exposure levels, and health effects. Environ Int.; 35(8):1210–1224.

Yamato, H; T. Nakashima; A. Kikuta; N. Kunugita; K. Arashidani; Y. Nagafuchi, and I.. Tanaka (2005). Anovel local ventilation system to reduce the levels of formaldehyde exposure during a gross anatomy dissection course and its evaluation using real-time monitoring. J.Occup Health. 47: 450–453.

Yousefi R.E; E . E. slampou,; E. Falahi; M . Mardani; A. Hekmatdoost; O. Asbaghi, and S. Saboori, (2019). Effects of carnitine supplementation on liver aminotransferase enzymes: A systematic review and meta-analysis of randomized controlled clinica. trials. Epub 2019.Dec;38(6):470-479.

Zhang, L; X. Tang; N. Rothman; and R. Vermeulen (2010). Occupational exposure to formaldehyde, hematotoxicity, and leukemia-specific chromosome changes in cultured myeloid progenitor cells. Cancer Epidemiol Biomarkers Prev.;19(1):80-88.

Use of L-carnitine against formaldehyde-induced liver and kidney toxicity in male rabbits.

Rema Al-Wadaa[1*], Darem Tabbaa[2], Abdalnaser Al-Omar[3]

(1). Agricultural Scientific Research Center in Hama (PhD Student).
(2). Department of Public Health and Preventive Medicine, Faculty of Veterinary Medicine, University of Hama.
(3). Agricultural Scientific Research Center in Hama Research manager).

(*Correspounding Author, Rema Al-Wadaa: rema.vet@gmail.com)

Received: 4/2/2024 Accepted: 1/4/2024

Abstract

The research was carried out at the Hama Research Center of the General Authority for Agricultural Scientific Research for the year 2022 with the aim of studying the improvement of the L-Carnitine compound against the toxicity of the liver and kidneys resulting from the use of Formaldehyde in the male rabbits. 24 male rabbits were divided evenly into four groups as follows: The witness group is only provided by food and water. The L-Carnitine compound was given to the second group at a rate of 250 mg/kg of body weight. The third group was digested by the L-Carnitine and Formaldehyde together with milk on a daily basis by mouth with the same ratios mentioned in the second and fourth group, where the fourth group was digested with the Formaldehyde with milk at a rate of 0.1 mg/kg of animal weight per day by mouth. The experiment lasted for 90 days, during which blood was drawn from experimental animals periodically every (15) days, and liver enzymes (ALT, alanine aminotransferase, AST, aspartate aminotransferase) and kidney indicators (creatinine, CREA, urea, BUN) were measured. The results obtained showed that giving the Formaldehyde led to a high morale at the level of (5%) in the liver and kidneys indicators in the blood of rabbits male compared to the witness, while when the animals are given the L- Carnitine compound and the Formaldehyde together lowering the L- Carnitine the values of liver and kidney indicators compared to the resulting values in the form of the Formaldehyde and has become closer to the normal rate, It is concluded that the use of L-carnitine on a daily basis for male experimental rabbits plays an important role against liver and kidney toxicity resulting from formaldehyde, as it was able, due to its antioxidant and anti-inflammatory properties, to clearly reduce it, and this in turn leads to improving liver functions by lowering the level of its enzymes and reducing From the harmful effect on kidney tissue.

Keywords: Milk, Formaldehyde, L_ Carnitine, liver, kidney, Rabbit.